Behandlungspfade bei der Radioosteonekrose des Kiefers

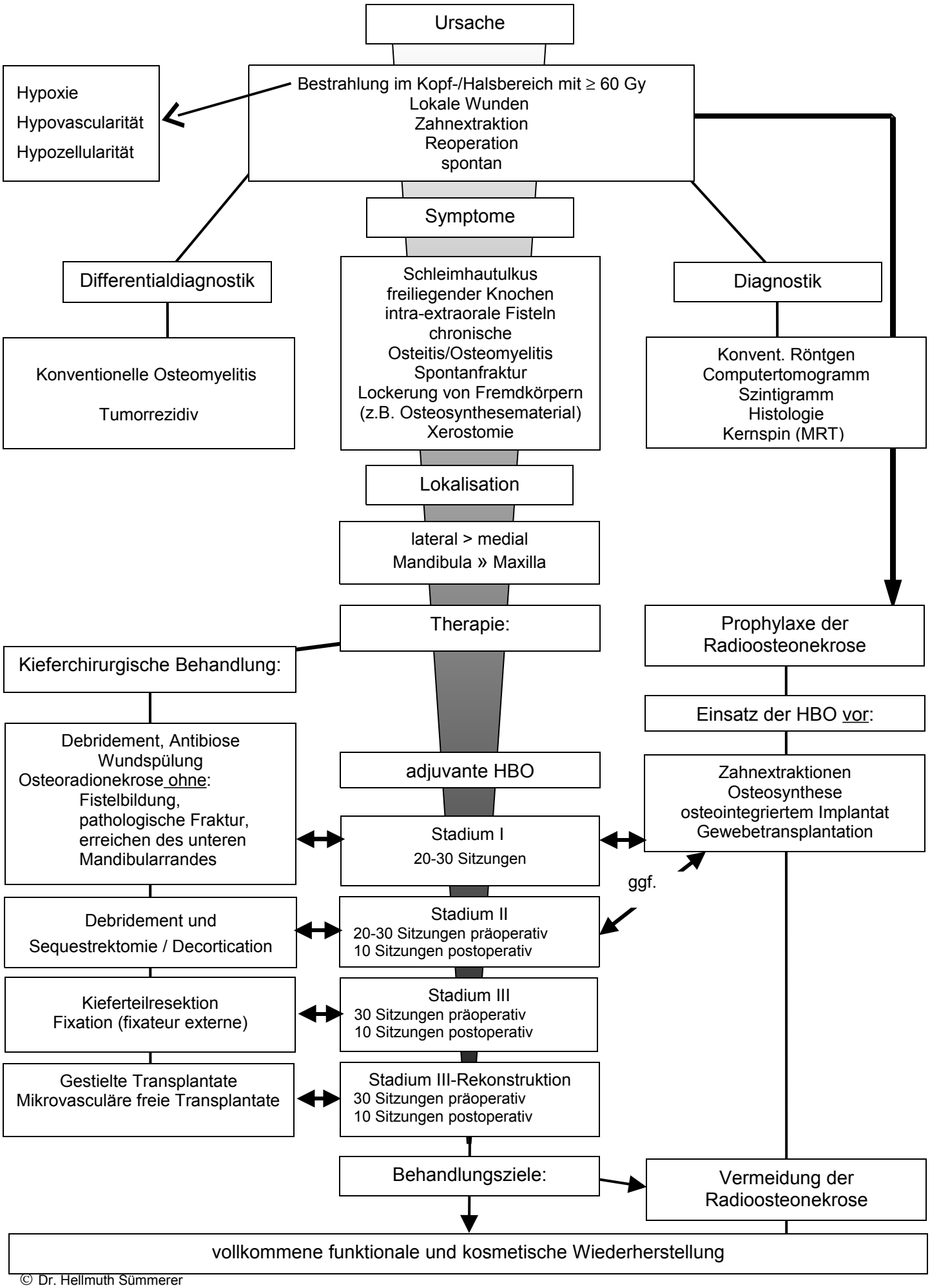

© Dr. Hellmuth Sümmerer